



# ABORDAJE CON CORTICOIDES TÓPICOS Y COMPRESIÓN TERAPÉUTICA DE UN CASO CLÍNICO DE NECROBIOSIS LIPOÍDICA ULCERADA

## APPROACH WITH TOPICAL CORTICOSTEROIDS AND THERAPEUTIC COMPRESSION OF A CLINICAL CASE OF ULCERATED NECROBIOSIS LIPOIDICA

**Autora:**  Pere Coca Alves <sup>(1)\*</sup>,  Joan Enric Torra Bou <sup>(2)</sup>,  Cristina Jiménez de la Rosa <sup>(3)</sup>.

(1) Enfermero Especialista en Geriátria. Unidad de Heridas Complejas / Unidad de Pie Diabético. Parc Sanitari Sant Joan de Déu, Barcelona.

(2) PhD, MScN, BScN-DE. Grupo de investigación Tr2Lab (Tissue Repair and Regeneration Laboratory). Institut de Recerca i Innovació en Ciències de la Vida i de la Salut de la Catalunya Central (IRIS CC), Vic, Barcelona.

(3) Enfermera. Unidad de Heridas Complejas / Unidad de Pie Diabético. Parc Sanitari Sant Joan de Déu, Barcelona.

Contacto (\*): [pere.coca@sid.es](mailto:pere.coca@sid.es)

Fecha de recepción: 13/07/2023

Fecha de aceptación: 08/08/2023

Coca-Alves P, Torra-Bou JE, Jiménez-de-la-Rosa C. Abordaje con corticoides tópicos y compresión terapéutica de un caso clínico de necrobiosis lipoidica ulcerada. *Enferm Dermatol.* 2023; 17(49): e01-e04. DOI: 10.5281/zenodo.8241902

### RESUMEN:

A través del presente caso clínico, se pretende mostrar la efectividad del tratamiento local con corticoideoterapia y compresión terapéutica en la necrobiosis lipoidica ulcerada. En nuestra paciente se evidenció que tras un diagnóstico temprano y el uso combinado de corticoterapia tópica y compresión terapéutica hubo una notable mejoría para este tipo de lesiones. Por un lado, la compresión, al igual que en el caso de la mayoría de heridas de extremidad inferior sin compromiso arterial, favoreció la cicatrización; así mismo, el tratamiento con corticoides tópicos parece que evitó la partergia relacionada con la necrobiosis lipoidica, y otros tratamientos locales agresivos, habituales en heridas de difícil cicatrización, como son los desbridamientos.

**Palabras clave:** Necrobiosis lipoidea. Corticoesteroides. Vendaje de compresión. Medias de Compresión. Úlcera de extremidad inferior.

### ABSTRACT:

Through this clinical case, it is intended to show the effectiveness of local treatment with corticosteroid therapy and therapeutic compression in ulcerated necrobiosis lipoidica. In our patient it was evident that after an early diagnosis and the combined use of topical corticosteroids and therapeutic compression there was a notable improvement for this type of lesions. On the one hand, compression, as in the case of most lower extremity wounds without arterial involvement, favored healing; likewise, treatment with topical corticosteroids seems to have prevented parthergia related to necrobiosis lipoidica, and other aggressive local treatments, common in difficult to heal wounds, such as debridement.

**Keywords:** Necrobiosis lipoidea. Corticosteroids. Compression bandage. Compression socks. Compression socks.

### INTRODUCCIÓN:

La Necrobiosis lipoidica (NBL) es una lesión dérmica producida por un trastorno idiopático inflamatorio del tejido subcutáneo, que comporta la degeneración del colágeno dérmico, secundario entre otras posibles causas, a alteraciones en la migración de los neutrófilos, así como a alteraciones vasculares que producen el depósito de inmunocomplejos o alteraciones microangiopáticas<sup>(1)</sup>.

Los pacientes, habitualmente son mujeres de mediana edad. Entre el 50 y 80% son diabéticas<sup>(2)</sup>, por ello comúnmente se asocia la NBL a la diabetes. También se asocia a trastornos tiroideos y enfermedades inflamatorias, como enfermedad de Crohn, colitis ulcerosa, artritis reumatoide y sarcoidosis<sup>(1)</sup>. Su diagnóstico se lleva a cabo a través de biopsia<sup>(1)</sup>. El tratamiento se sustenta en la corticoterapia local, sistémica o intralesional, en la administración de ciclosporina, hidroxilcloroquina, etanercept, infliximab e injertos cutáneos, entre otros<sup>(2)</sup>.

Se presenta generalmente en extremidades inferiores, de forma bilateral y, comúnmente, en zona pretibial<sup>(2)</sup>. Puede presentarse en localizaciones como cara, pene, tronco, cuero cabelludo y extremidades superiores<sup>(1)</sup>. Las lesiones debutan como pápulas y nódulos asintomáticos que evolucionan a placas delimitadas de color marrón amarillento con bordes violáceos y apariencia atrófica cerosa central y telangiectasias<sup>(1)</sup>. El 35% acabarán ulcerándose. Un traumatismo en dichas zonas, puede desencadenar un fenómeno de partergia que provoca una destrucción tisular que convierte este tipo de lesiones en heridas de difícil cicatrización.

La NBL ulcerada es un tipo de lesión poco frecuente de la que hay muy poca evidencia publicada acerca de su tratamiento local. Es por este motivo por el que consideramos necesario compartir las alternativas terapéuticas que se muestran en el presente caso clínico, teniendo en cuenta los buenos resultados obtenidos.

# CASOS CLÍNICOS

## DESARROLLO DEL CASO:

Mujer de 41 años con una lesión por NBL tratada en Unidad de Heridas Complejas del Parc Sanitari Sant Joan de Déu (UHCPSSJD) de Sant Boi, Barcelona.

En el caso se abordan variables clínicas y de economía de la salud.

### Historia clínica:

Mujer laboralmente activa, exfumadora, y con hipercolesterolemia. Independiente para las actividades básicas e instrumentales de la vida diaria. Diabetes tipo 1. Polineuropatía diabética. Placa de NBL diagnosticada por biopsia en cara tibial anterior derecha. Tratamiento crónico: insulina, simvastatina y pregabalina.

En mayo de 2020 la paciente sufre un traumatismo sobre la placa de necrobiosis, que le causa una herida con paulatina mala evolución.

### Exploración:

El 23-07-2020: valoración en la UHCPSSJD:

- Pulsos distales presentes.
- Signos de insuficiencia venosa periférica bilaterales: CEAP C3.
- Índice Tobillo Brazo izquierdo de 1,30 y derecho de 1,35.
- Sensibilidad conservada en ambos pies.
- Placa de NBL en cara anterior de la tibia derecha sobre la que se observan dos lesiones:
  - Lesión proximal clasificada como RESVECH 9; 2 cm de diámetro. Afectación dermis-epidermis. Necrosis húmeda. No signos de infección.
  - Lesión distal clasificada como RESVECH 10; 7x5 cm. Afectación dermis-epidermis. Tejido necrótico húmedo fuertemente adherido a los bordes de la lesión. Exudado seroso en moderada cantidad y ausencia de signos de infección local.

### Diagnóstico:

Necrobiosis lipídica diabetorum ulcerada en extremidad inferior derecha. Insuficiencia venosa periférica (Imagen 1).

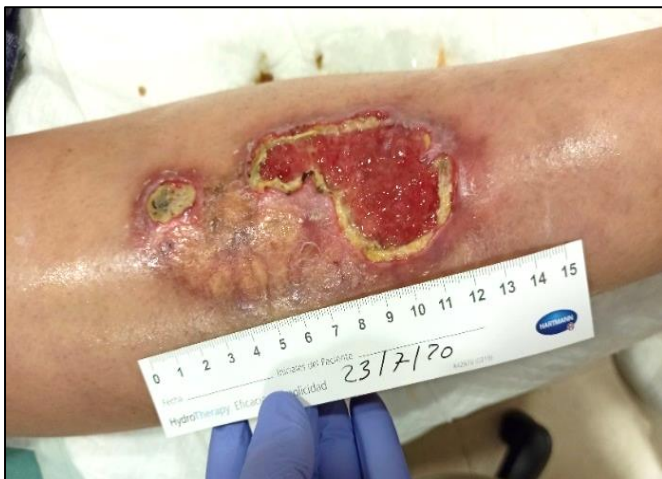

Imagen 1. Aspecto inicial de la lesión (Fuente: Imagen propia).

### Plan de actuación – Tratamiento:

Dos curas por semana, una a cargo de la UHPSSJD y otra a cargo de su enfermera de Atención Primaria de Salud (APS):

Primera semana, del 23-07-2020 al 30-07-2020:

- Fomentos con Polihexanida / Biguanida (PHMB), (Prontosan®), arrastre de detritus y limpieza del fondo de la lesión. Aplicar hidrofibra de hidrocoloide con plata (Aquacel® Ag) y espuma no adhesiva como apósito secundario (Biatain® no-adhesivo).
- Desbridamiento cortante de la lesión distal, respetando la necrosis adyacente a los bordes de la lesión con el objetivo de evitar en la medida de lo posible la potencial aparición de patergia (Imagen 2).
- Compresión terapéutica a 20 mm/Hg a través de dos técnicas diferentes en función del lugar donde se realizó la cura.
  - En la UHCPSSJD: vendajes multicomponentes de corta tracción y almohadillado, con técnica circular, solapamiento al 50% combinando una venda de 8cm x 5m y otra de 10cm x 5m (Comprilan®).
  - En APS, compresión a través de kit multicomponente (Urgo K2 Lite®).

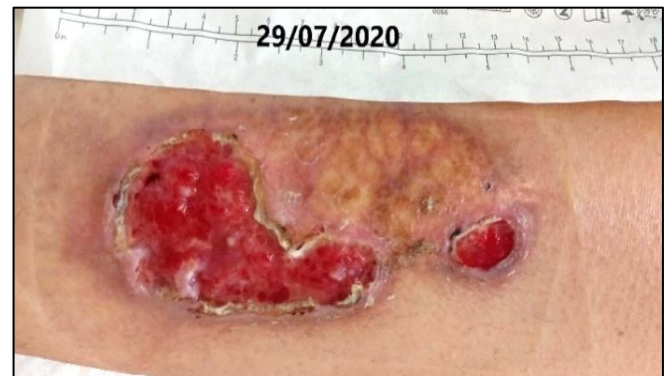

Imagen 2. Aspecto de la lesión tras 6 días de evolución (Fuente: Imagen propia).

A partir del 30-07-2020:

- Fomentos con PHMB de la lesión e higiene perilesional y de la extremidad.
- Desbridamiento cortante de necrosis.
- Corticoides tópicos bajo cura en ambiente húmedo (CAH): Betametasona 1mg/g y espuma no adhesiva (Biatain® no-adhesivo).
- Compresión mediante las técnicas anteriormente descritas. Colocación, cuando sea posible, de medias de compresión terapéutica de Clase de Compresión 2 (CCL2).

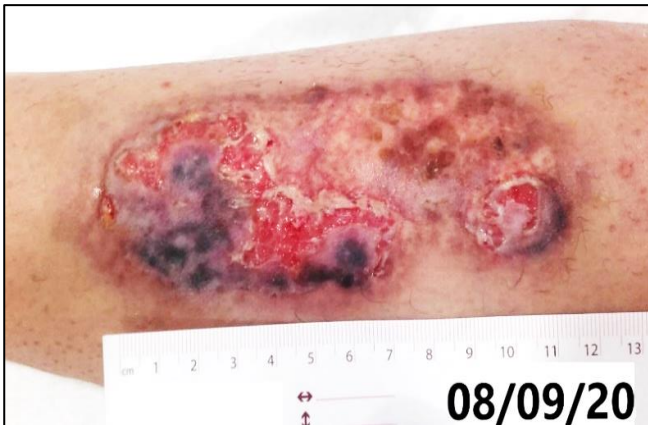### Evolución:

El día 29-7-2020: las heridas se mantienen sin signos de infección y sin aumentar de tamaño (patergia). Desbridamiento cortante del lecho de la lesión proximal y los bordes de la distal. Se inicia tratamiento con corticoides tópicos (Betame-tasona 1mg/g). Se mantiene espuma no adhesiva como apósito secundario y compresión terapéutica a 20 mm/Hg a través de los materiales y métodos descritos.

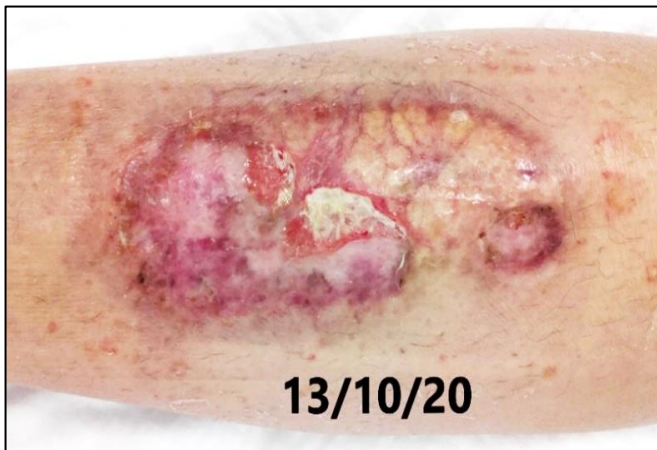

Dos curas por semana realizando desbridamientos cortantes en la UHP-SSJD siempre que es preciso. Se observa progresiva epitelización de las heridas sin aumento del tamaño, atribuible a patergia.

El día 08-09-2020: inicio de compresión con medias elásticas de grado médico CCL2. Para facilitar su colocación se indica apósito de espuma con borde de silicona como apósito secundario (Allevyn® Gentle Border 12,5x12,5cm). La lesión mantiene una disminución de diámetro y ausencia de signos de infección durante las semanas siguientes (Imágenes 3 y 4).



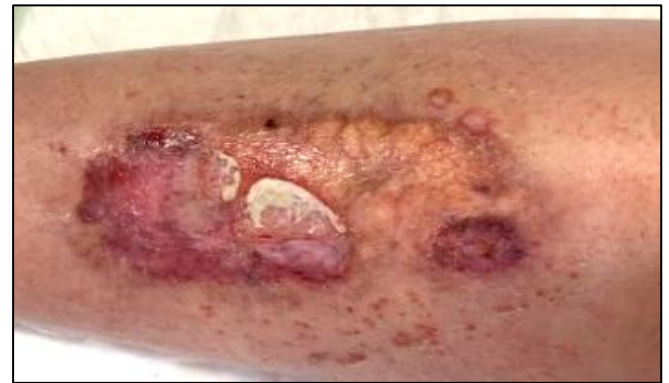**Imagen 3.** Aspecto de la lesión tras mes y medio de evolución, previo a la compresión terapéutica (Fuente: Imagen propia).



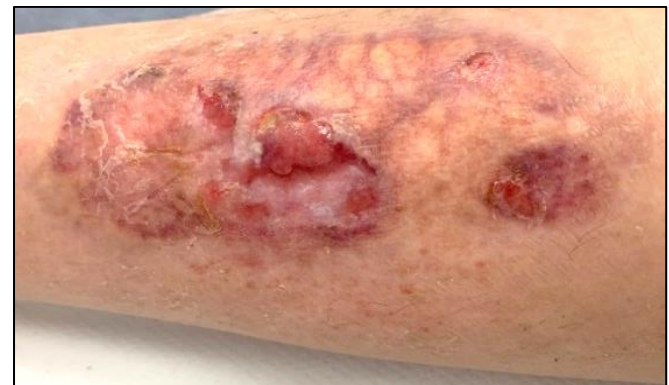**Imagen 4.** Aspecto de la lesión tras un mes aplicando compresión terapéutica (Fuente: Imagen propia).

El 09-11-2020: persiste zona esfacelada pese a desbridamientos (Imagen 5). Se detiene el tratamiento con betametasona tópica, iniciándose tratamiento con modulador de proteasas (Urgo-Start Plus®). En semanas siguientes se objetiva una disminución de la necrosis, siendo innecesario mantener desbridamientos cortantes. Se constata progresión de la epitelización.

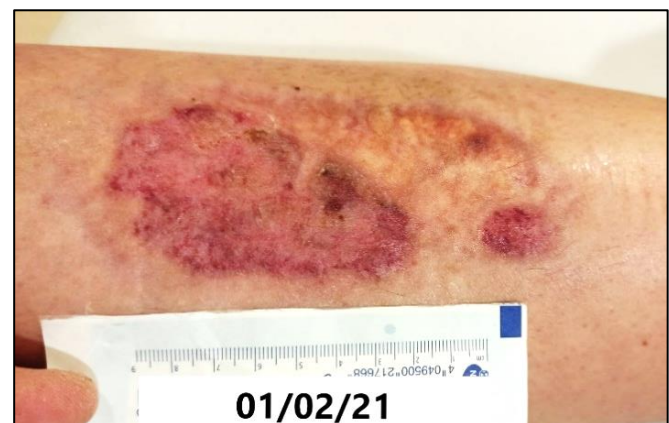El 10-12-2020: progresiva hipergranulación (Imagen 6). Se suspenden moduladores de proteasas reiniciándose betametasona tópica, manteniendo apósito de espuma con borde de silicona como apósito secundario hasta el 21-12-2020. A partir de entonces se trata la lesión sólo con dicho apósito, manteniéndose este tratamiento hasta epitelización completa (01-02-2021) (Imagen 7). Alta con indicación compresión terapéutica crónica de extremidades inferiores a través de medias.



**Imagen 5.** Aspecto de la lesión tras tres meses y medio. Persiste zona esfacelada pese a desbridamientos (Fuente: Imagen propia).



**Imagen 6.** Aspecto de la lesión tras cuatro meses y medio. Progresiva hipergranulación (Fuente: Imagen propia).



**Imagen 7.** Aspecto de la lesión tras cinco meses de evolución. Alta con indicación compresión terapéutica (Fuente: Imagen propia).

## DISCUSIÓN / CONCLUSIONES:

El abordaje de cualquier herida crónica debe basarse en la multidisciplinariedad, situando al paciente en el centro del proceso<sup>(2)</sup>.

El control de la diabetes es fundamental en estos casos. Nuestra paciente seguía controles por parte de Endocrinología y de la enfermera de práctica avanzada (EPA) en diabetes, manteniendo un buen control glicémico.

En este caso, la NBL estaba diagnosticada mediante biopsia. Pese a ello, se consultó con Dermatología ante la posibilidad de requerir tratamiento sistémico. Esto no fue necesario por la buena respuesta al tratamiento local con corticoides tópicos y compresión terapéutica.

## CASOS CLÍNICOS

Un traumatismo sobre una placa de NBL puede desencadenar un fenómeno de patergia, lo que convierte este tipo de lesiones en heridas de difícil cicatrización<sup>(3)</sup>. El tratamiento de la patergia pasa por limitar los desbridamientos cortantes y por el tratamiento con corticoides tópicos. Nosotros optamos en un primer tiempo por un desbridamiento del lecho ulceral, respetando los bordes de la lesión mientras manteníamos antimicrobianos tópicos. En un segundo tiempo desbridamos los bordes de la lesión al tiempo en el que iniciamos la beta-metasona tópica. De este modo, no se observó patergia y se objetivó una rápida progresión del proceso de cicatrización.

Respecto a la compresión terapéutica, existe un amplio consenso a considerarla como tratamiento de elección en heridas de etiología venosa<sup>(2)</sup>. No hemos hallado evidencia sobre su aplicación en necrobiosis lipoidica. Pese a ello, se ha demostrado eficaz como tratamiento antiinflamatorio y, por ende, coadyuvante en la mayoría de las lesiones de extremidad inferior<sup>(2)</sup>. En este caso, la paciente presenta insuficiencia venosa, motivo por sí solo suficiente para indicar terapia compresiva durante el tratamiento de la lesión y, posteriormente, de forma crónica.

Se ha descrito un caso<sup>(4)</sup> de herida relacionada con NBL dolorosa y con mala evolución, en el que se ha demostrado eficaz el tratamiento con sevoflurano tópico y cobertura a través de injertos de piel de espesor parcial en sello. En nuestro caso, al tratarse de una herida indolora y presentar una aceptable progresión de la cicatrización, descartamos estos tratamientos. Pese a ello, sería oportuno plantearse si el hecho de haber realizado injertos en sello hubiera acortado el tiempo de cicatrización.

A partir de nuestra experiencia, proponemos un tratamiento de las lesiones por NBL en extremidades inferiores basado en CAH, corticoides tópicos, moduladores de las metaloproteasas, y la aplicación de compresión terapéutica, sin que este sea excluyente de otros tratamientos como los injertos parciales de piel y la terapia de presión negativa, que se han demostrado eficaces a la hora de tratar este tipo de heridas<sup>(4)</sup>.

En nuestro caso, se ha demostrado fundamental para el correcto diagnóstico, tratamiento y coordinación de todos los profesionales implicados, el concurso de una EPA en heridas. Consideramos imprescindible el pleno reconocimiento y desarrollo de las EPA en heridas, en el marco de los distintos servicios de salud en España, con el objeto de garantizar una mejor y más eficiente atención a las personas que sufren heridas.

## CONFLICTOS DE INTERÉS Y FINANCIACIÓN:

Los autores declaran no tener ningún conflicto de intereses en relación al caso clínico. El presente trabajo no ha requerido de financiación o patrocinio alguno.

## BIBLIOGRAFÍA:

1. Sibbald C, Reid S, Alavi A. Necrobiosis Lipoidica. *Dermatol Clin.* 2015 Jul;33(3):343-60. doi: 10.1016/j.det.2015.03.003.
2. Isoherranen K, O'Brien JJ, Barker J, Dissemond J, Hafner J, Jemec GBE, et al. Atypical wounds. Best clinical practice and challenges. *J Wound Care.* 2019; 28 (Sup6):S1-S92. doi: 10.12968/jowc.2019.28.Sup6.S1.
3. Riley DS, Barber MS, Kienle GS, Aronson JK, von Schoen-Angerer T, Tugwell P, et al. CARE guidelines for case reports: explanation and elaboration document. *J Clin Epidemiol.* 2017; 89:218-235. doi: 10.1016/j.jclinepi.2017.04.026.
4. Quintana-Castanedo L, Recarte-Marín L, Pérez-Jerónimo L, Conde-Montero E, de la Cueva-Dobao P. Ulcerative necrobiosis lipoidica diabetorum successfully treated with topical sevoflurane and punch grafting. *Int Wound J.* 2019; 16(5):1234-1236. doi: 10.1111/iwj.13179./.

**ANEXO:** Consumos de material, costes y tiempo empleado.

MATERIAL	TOTAL	IMPORTE €
Urgo K2 Lite®	14	210
Comprilan® 8 cm / 5 m	5	10
Comprilan® 10 cm / 5 m	5	10
Betametasona	5	15
UrgoStart® Plus	4	32,28
Biatain® no adhesivo 10 x10	14	56
Allevyn® Gentle Border 12,5 x 12 x 5	36	144
Prontosan®	12	144
Gasas estériles 20 x 20 cm (paquete de 5)	100	14
Bisturí estéril	12	1,44
<b>IMPORTE TOTAL</b>		<b>603</b>
<b>TIEMPO ENFERMERA</b>	1 hora / semana	<b>25 horas</b>